

Родственная пересадка фрагментов печени при гликогенозах I типа: первый российский опыт

А.В. Филин, А.В. Семенов, Н.А. Коротева, А.Я. Келигова, А.В. Метелин, Э.Ф. Ким, Д.С. Джаманчин, Н.Е. Хартукова, Ю.Р. Камалов, Е.Ю. Крыжановская, В.А. Ховрин, Т.Н. Галян, Б.С. Каганов, Е.Н. Кутырева, А.И. Zubovich
РНЦХ им. акад. Б.В. Петровского РАМН; НИИ питания РАМН, Москва

Контакты: Андрей Валерьевич docfilin@inbox.ru

Описаны 2 клинических примера успешной родственной пересадки фрагментов печени при гликогенозах I типа (пациенты – мальчик в возрасте 1 года и девочка 6 лет). Представленный первый успешный клинический опыт свидетельствует о возможности выполнения трансплантации фрагментов печени от живых родственных доноров при гликогенозах I типа и открывает перспективы для радикального лечения пациентов с данной патологией.

Ключевые слова: родственная пересадка фрагментов печени, гликогеноз, иммуносупрессия

Related liver fragment transplantation for type 1 glycogenosis: the first Russian experience

A.V. Filin, A.V. Semenov, N.A. Koroteyeva, A.Ya. Keligova, A.V. Metelin, E.F. Kim, D.S. Dzhamanchin, N.E. Khartukova, Yu.R. Kamalov, E.Yu. Kryzhanovskaya, V.A. Khovrin, T.N. Galyan, B.S. Kaganov, E.N. Kutyreva, A.I. Zubovich

Acad. B.V. Petrovsky Russian Surgery Research Center, Russian Academy of Medical Sciences; Research Institute of Nutrition, Russian Academy of Medical Sciences, Moscow

The paper describes two clinical examples of successful related liver fragment transplantation for type 1 glycogenosis in a one-year-old boy and a 6-year-old girl. The given first successful clinical experience suggests that liver fragments for type 1 glycogenoses can be transplanted from live related donors and offers promise for the radical treatment of patients with this pathology.

Key words: related liver fragment transplantation, glycogenosis, immunosuppression

Гликоген – разветвленный полисахарид, за счет которого в клетках человека и животных (преимущественно мышцах и печени) формируется энергетический резерв, доступный для быстрой мобилизации с многоэтапным расщеплением под действием ряда ферментов до глюкозы.

Гликогенозы – группа наследственных заболеваний, обусловленных дефектами различных ферментных систем на этапах синтеза и расщепления гликогена. Оценка распространенности заболевания затруднена ввиду отсутствия пренатального и неонатального скрининга. По предположительным оценкам заболеваемость колеблется от 1:20000 до 1:43000 новорожденных [1]. В зависимости от нарушения активности того или иного фермента выделяют более 10 типов гликогенозов, обозначаемых римскими цифрами. В настоящее время общепринята классификация, в которой типы гликогеновой болезни располагаются в порядке открытия синдромов и соответствующих ферментных дефектов [1, 2].

Гликогеноз I типа впервые описан E. von Gierke в 1929 г. [3]. Ферментный дефект был установлен в 1952 г. супругами Кори [4]. Общая распространенность заболевания составляет 1:100 000 – 1:400 000 живых новорожденных.

В субэтнической группе ашкенази частота развития заболевания достигает 1:20000 [1, 2, 5, 6]. Тип наследования – аутосомно-рецессивный. Патогенез заболевания обусловлен дефектом ферментной системы, превращающей глюкозо-6-фосфат в глюкозу, что приводит к нарушениям как гликогенолиза, так и глюконеогенеза. Недостаточность или отсутствие фермента приводит к накоплению глюкозо-6-фосфата и гликогена в печени, поджелудочной железе, почках, слизистой оболочке кишечника, что обуславливает нарушение функции этих органов. В зависимости от гена, в котором происходит мутация, выделяют гликогеноз Ia (дефект глюкозо-6-фосфатазы) и гликогеноз Ib (дефект глюкозо-6-фосфат-транслоказы), проявляющиеся сходными клиническими и биохимическими симптомами.

Заболевание манифестирует в первые месяцы жизни, в ряде случаев – в первые дни после рождения. За счет нарушения процессов гликогенолиза и глюконеогенеза происходит значительное образование лактата в эритроцитах и мышечной ткани, при голодании возникает выраженная гипогликемия (вплоть до агликемии) и лактатацидоз. В некоторых случаях гипогликемия может нивелироваться режимом частых кормлений и протекать бессимптомно.

Основными клиническими проявлениями заболевания являются гипогликемические состояния (вялость, потливость, судороги, потеря сознания). При осмотре обращают на себя внимание отставание в физическом развитии, характерный внешний вид: «кукольное» лицо, отложение жира на бедрах, ягодицах. Дети имеют значительно выступающий живот, выраженную гепатомегалию, расширенную венозную сеть на животе. Нервно-психическое развитие больных, как правило, не страдает. Уже в раннем возрасте определяется нефромегалия сначала с сохраненной функцией почек, затем, при прогрессировании заболевания, возможно развитие нефрокальциноза, протеинурии, хронической почечной недостаточности.

Лабораторные показатели характеризуются тяжелой гипогликемией лактатацидозом, гиперурикемией, выраженной гипертриглицеридемией, гиперхолестеринемией, умеренным повышением уровней сывороточных трансаминаз, нарушением функции тромбоцитов.

При гликогенозе типа Ib отмечается постоянная или транзиторная нейтропения вплоть до развития агранулоцитоза с дисфункцией нейтрофилов, приводящей к повышенному риску развития инфекционных и гнойно-септических осложнений. У ряда больных возникает воспалительное заболевание кишечника. Возможно развитие подагры, а также гепатоцеллюлярной аденомы.

При морфологическом исследовании ткани печени отмечается отложение большого количества гликогена в гепатоцитах, у части больных — морфологические признаки цирроза и аденоматоза печени. Морфологическое исследование почек выявляет фокальный сегментарный гломерулосклероз и интерстициальный фиброз.

Основной метод лечения данной группы детей — диетотерапия. Цель терапии гликогеновой болезни I типа заключается в поддержании нормального (3,3–5,5 ммоль/л) уровня глюкозы в крови, достигаемого увеличением частоты кормлений, полным исключением из рациона питания сахара и сахаросодержащих продуктов, добавлением в пищу медленно расщепляющихся полисахаридов (кукурузный крахмал), обеспечивающих стабильную концентрацию глюкозы в сыворотке крови.

При выраженной гипогликемии применяют внутривенное введение 40 % глюкозы. Для поддержания нормогликемии в ночные часы используют назогастральное введение растворов глюкозы. Большое значение имеет коррекция метаболических нарушений (ацидоз). При нейтропении требуется введение колониестимулирующего фактора. При плохо поддающейся коррекции гипогликемических состояний, а также выраженной и длительной нейтропении, сопровождающейся постоянно рецидивирующими гнойно-септическими состояниями, рассматривается

вопрос о возможности проведения трансплантации печени [7–11].

За период с января 2009 по ноябрь 2011 г. в РНЦХ им. акад. Б. В. Петровского РАМН было выполнено 67 трансплантаций печени: 57 трансплантаций фрагментов печени от живых родственных доноров и 10 трансплантаций печени от доноров со смертью мозга. Доля детского контингента пациентов составила 78 %. В структуре нозологических форм заболеваний, ставших причиной выполнения пересадки печени, 12 % составили болезни обмена (болезнь Вильсона — 5 наблюдений, гликогеноз I типа — 2 наблюдения, дефицит α 1-антитрипсина — 1 наблюдение).

Характеристика клинических наблюдений. В 2 наблюдениях гликогенозов: мальчика 1 года (рис. 1*) и девочки 6 лет, на основании комплексной анамнестической, клинико-лабораторной и инструментальной оценки с последующим молекулярно-генетическим анализом диагностированы гликогеноз Ib типа (наблюдение 1) и гликогеноз Ia типа (наблюдение 2), соответственно (табл. 1, рис. 2). Следует подчеркнуть, что в наблюдении 1 в клинической картине заболевания наряду с синкопальными состояниями, развивающимися на фоне гипогликемии, преобладали инфекционные осложнения, преимущественно в виде инфекций дыхательных путей и гнойничковых поражений кожи. Их развитие было сопряжено с рецидивирующей нейтропенией вплоть до развития агранулоцитоза, что требовало назначения гранулоцитарного колониестимулирующего фактора.

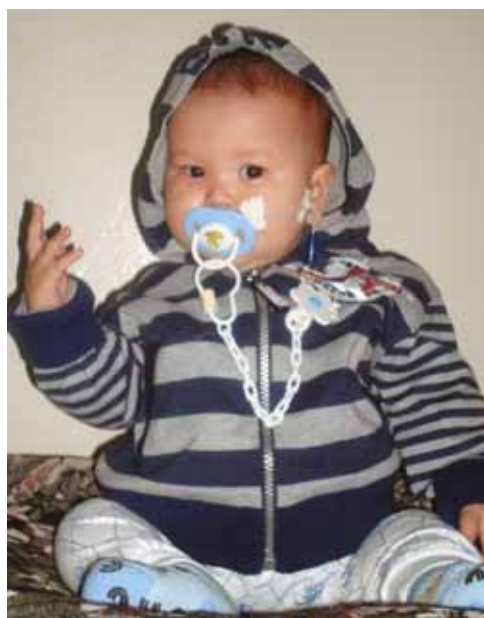

Рис. 1. Пациент с гликогенозом Ib перед операцией: локальные отложения жира, преимущественно на щеках («кукольное» лицо); в связи с тяжелой гипогликемией для частых дневных и ночных кормлений установлен назогастральный зонд

*Все фотографии пациентов публикуются с разрешения родителей

Таблица 1. Клинико-лабораторная характеристика пациентов с гликогенозом до трансплантации

Клинико-лабораторные проявления	Наблюдение 1 (гликогеноз Ib)	Наблюдение 2 (гликогеноз Ia)
Гепатомегалия	+	+
Нефромегалия	+	+
Задержка физического развития	-	-
Гипогликемия голодания (возраст обнаружения)	+ 5 мес (0,5 ммоль/л)	+ 2 сут (0,44 ммоль/л)
Неврологические расстройства	Синкопальные состояния	Синкопальные состояния, судороги
Энтероколит	+	-
Атопический		
Рецидивирующие инфекции	+	-
Нейтропения, требующая введения ГКСФ	+	-
Лактацидоз	+	+
Гипертриглицеридемией,	+	+
Гиперхолестеринемией	+	+
Гиперурикемия	+	+
Цитолиз (АСТ, АЛТ)	-	+

Примечание. ГКСФ – гранулоцитарный колониестимулирующий фактор, АСТ – аспаратаминотрансфераза, АЛТ – аланинаминотрансфераза.

В наблюдении 1 молекулярно-генетический анализ не выявил мутаций гена *G6PC* (гликогеноз Ia). Однако при проведении частичного анализа экзонов 8, 9 гена *SLC37A4* (гликогеноз Ib) методом прямого секвенирования обнаружена мутация 1042 delCT в гомозиготном состоянии, что является подтверждением диагноза.

В наблюдении 2 проанализированы все экзоны гена *G6PC* (гликогеноз Ia). Методом прямого секвенирования обнаружена замена Arg83Cys в гомозиготном состоянии. Примерно 1 из каждых 100 ашкенази является носителем такой мутации. Практически каждый ашкенази, страдающий гликогенозом Ia, имеет 2 копии мутации Arg83Cys. Кроме того, данная мутация выявлена у 30 % европейцев с гликогенозом Ia. В наблюдении 2 также выявлена замена IVS3+5 G>A в 3 интроне гена.

Окончательная верификация диагноза, наблюдение и коррекция статуса в обоих наблюдениях проводились специалистами специализированного медицинского стационара – НИИ питания РАМН. В связи с усилением клинико-лабораторных проявлений заболевания, развитием угрожающих жизни осложнений был поставлен вопрос о возможности выполнения трансплантации печени. Пациенты были госпитализированы в отделение пересадки печени РНЦХ им. акад. Б.В. Петровского РАМН, где было проведено комплексное обследование родственных пар по программе родственной трансплантации фрагментов печени [12–14]. Родственным донором в наблюдении 1 стала мать, в наблюдении 2 – отец ребенка. Обследование родственных доноров проведено по стандартным протоколам. С учетом характера основного заболевания реципиентов у доноров было проведено молекулярно-генетическое исследование, выявившее наличие мутаций в гетерозиготном состоянии в каждом наблюдении. В то же время в ходе лабораторно-инструментального обследования каких-либо отклонений в состоянии здоровья потенциальных родственных доноров выявлено не было. Характеристика родственных пар представлена в табл. 2.

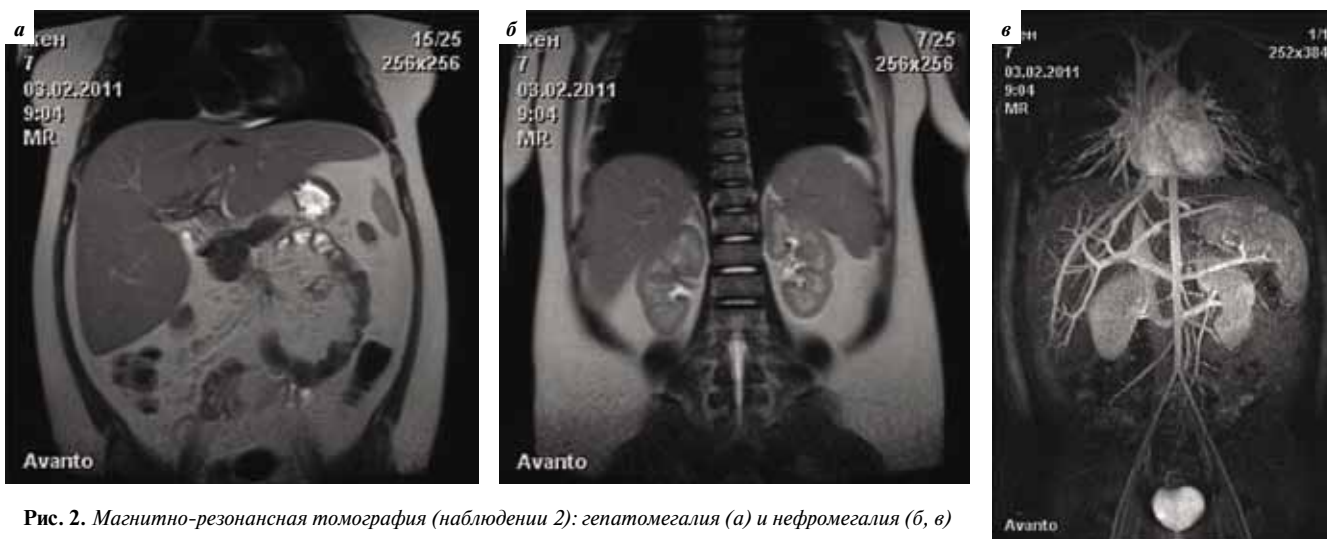


Рис. 2. Магнитно-резонансная томография (наблюдение 2): гепатомегалия (а) и нефромегалия (б, в)

Таблица 2. Клинико-лабораторная характеристика пациентов с гликогенозом до трансплантации

Наблюдение	Донор	Группа крови	Совпадения по антигенам HLA	Дата операции	Вид трансплантата	Осложнения
1	Мать	Идентичная	4	12.05.2010	ЛЛБ	Нет
2	Отец	Идентичная	4	08.02.2011	ЛД	Да*

Примечание. ЛЛБ – левый латеральный бисегмент; ЛД – левая доля. *Несостоятельность билиобилиарного анастомоза с последующим развитием стриктуры; криз острого клеточного отторжения трансплантата.

Параллельно с операцией у донора в соответствии со стандартной техникой трансплантации фрагментов печени от живых родственных доноров [12, 13, 15] реципиентам была выполнена гепатэктомия (рис. 3) с сохранением позадипеченочного отдела нижней полой вены. В обоих наблюдениях операцию проводили без использования вспомогательного кровообращения.

Для реваскуляризации донорских фрагментов – левого латерального бисегмента (наблюдение 1) и левой доли печени (наблюдение 2) – последовательно выполняли кавальную, портальную и артериальную реконструкции. Восстановление пассажа желчи в наблюдении 1 осуществляли путем формирования билиодигестивного анастомоза между единым устьем сегментарных желчных протоков трансплантата и выключенной по Ру петель тонкой кишки реципиента. В наблюдении 2 был выбран билиобилиарный способ реконструкции с формированием концевой анастомоза между левым долевым протоком трансплантата и собственным печеночным протоком реципиента.

Послеоперационный период родственных доноров и реципиента в наблюдении 1 протекал без осложнений (рис. 4). Реципиент был выписан из стационара на 23-и сутки с нормальными лабораторными показателями и ультразвуковыми характеристиками функции трансплантата. Протокол иммуносупрессии на момент выписки включал в себя такролимус (Програф) в дозе 2,5 мг/сут (0,18 мг/кг/сут) и метилпреднизолон (Медрол) в дозе 1 мг/сут. К моменту публика-

ции данной статьи реципиент завершил контрольное амбулаторное обследование в отделении пересадки печени РНЦХ им. акад. Б. В. Петровского РАМН, по результатам которого подтверждена нормальная функция трансплантата. С учетом сроков посттрансплантационного периода (1,5 года) принято решение о минимизации режимов иммуносупрессии с постепенной отменой метилпреднизолона и переходом на однокомпонентный протокол.

В наблюдении 2 посттрансплантационный период на 12-е сутки осложнился развитием несостоятельности билиобилиарного соустья с развитием желчного затека. Пациентке была выполнена релапаротомия с герметизацией области несостоятельности. Вынужденная минимизация режимов иммуносупрессии на фоне холангита стала причиной активации реакции острого клеточного отторжения. Эффективность проводимых лечебных мероприятий по борьбе с инфекционными осложнениями позволила в последующем провести данной пациентке пульс-терапию метилпреднизолоном с одновременной оптимизацией доз базового препарата – такролимуса (Прографа). Криз отторжения был купирован, о чем свидетельствовало улучшение биохимических показателей и морфологической картины биоптата трансплантата. К 7-му месяцу посттрансплантационного периода у пациентки постепенно нарастала клинико-лабораторная и инструментальная картина стриктуры билиобилиарного анастомоза, в связи с чем была успешно выполнена повторная реконструк-

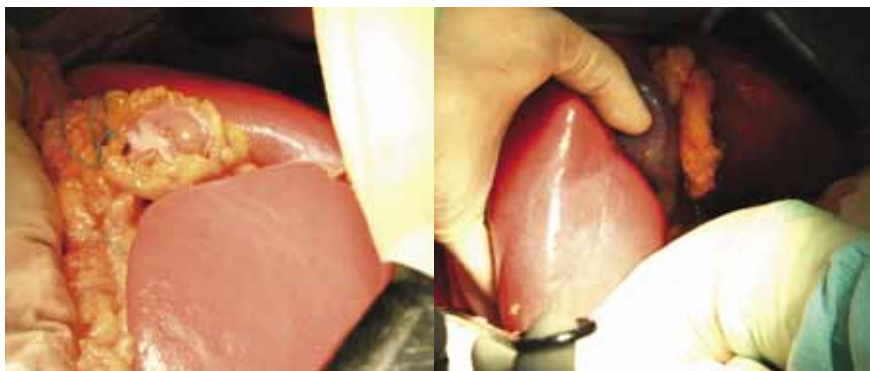

Рис. 3. Гепатомегалия у пациента с гликогенозом Ia (интраоперационные фотографии, наблюдение 2)

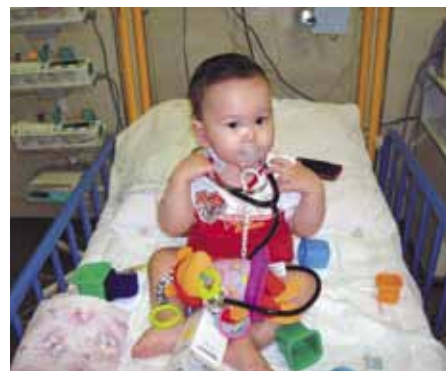

Рис. 4. На 7-е сутки после трансплантации левого латерального бисегмента печени от родственного донора (наблюдение 1)

ция билиарной системы трансплантата с формированием гепатикоеюноанастомоза с выключенной по Ру петель тонкой кишки. К моменту публикации данной статьи реципиент завершил контрольное амбулаторное обследование в отделении пересадки печени РНЦХ им. акад. Б. В. Петровского РАМН, по результатам которого подтверждена нормальная функция трансплантата при отсутствии инструментальных признаков билиарной гипертензии. Реципиент получает

иммуносупрессию по двухкомпонентному протоколу: такролимус (Програф) в дозе 2,5 мг/сут (0,08 мг/кг/сут) и метилпреднизолон (Медрол) в дозе 2 мг/сут.

Представленный первый успешный клинический опыт свидетельствует о возможности выполнения трансплантации фрагментов печени от живых родственных доноров и открывает перспективы для радикального лечения пациентов с гликогенозом I типа в нашей стране (рис. 5).



Рис. 5. Родственные доноры и реципиенты: а — наблюдение 1, через 1 год после трансплантации; б — наблюдение 2, через 9 мес после трансплантации

Л и т е р а т у р а

- Ozen H. Glycogen storage diseases: New perspectives. *World J Gastroenterol* 2007;13(18):2541–53.
- Эндокринология (под ред. Лавин Н.) М.: Практика, 1999.
- Von Gierke E. Hepato-nephromegalia glykogenica (Glykogenspeicherkrankheit der Leber und Nieren). *Beitr Path Anat* 1929;82:497–513.
- Cori G.T., Cori C.F. Glucose-6-phosphatase of the liver in glycogen storage disease. *J Biol Chem.* Dec 1952;199(2):661–7.
- Chen Y.T., Burchell A. Glycogen storage disease. In: C.R. Scriver, A.L. Beaudet, W.S. Sly, D. Valle, eds. *The Metabolic Basis of Inherited Disease*. 8th ed. New York: McGraw-Hill, 2001;1521–51.
- Ekstein J., Rubin B.Y., Anderson S.L. et al. Mutation frequencies for glycogen storage disease Ia in the Ashkenazi Jewish population. *Am J Med Genet A* 2004;129:162–4.
- Bhattacharya K., Heaton N., Rela M., Walter J.H., Lee P.J. The benefits of liver transplantation in glycogenesis type 1b. *J Inherit Metab Dis* 2004;27:539–40.
- Matern D., Starzl T.E., Arnaout W. et al. Liver transplantation for glycogen storage disease types I, III and IV. *Eur J Pediatr* 1999;158(suppl 2):43–8.
- Olmos M.A., Sanroman L.A., Vaquero M.P. et al. Liver transplantation for type 1b glycogenesis with reversal of cyclic neutropenia. *Clin Nutr* 2001;20:375–7.
- Martin A.P., Bartels M., Schreiber S. et al. Successful staged kidney and liver transplantation for glycogen storage disease type 1b: a case report. *Transplant Proc* 2006;38:3615–9.
- Morioka D., Kasahara M., Takada Y. et al. Living donor liver transplantation for pediatric patients with inheritable metabolic disorders. *Am J Transplant* 2005;5:2754–63.
- Готье С. В., Константинов Б. А., Цирульников О. М. Трансплантация печени. Руководство для врачей. М.: МИА, 2008.
- Ким Э. Ф. Клинические и хирургические аспекты прижизненного донорства фрагментов печени. Дис. ... д-ра мед. наук. М., 2008.
- Семенков А. В. Родственные доноры для трансплантации печени: отбор и хирургическая тактика. Дис. ... канд. мед. наук. М., 2003.
- Филин А. В. Родственная пересадка в хирургическом лечении заболеваний печени. Дис. ... д-ра мед. наук. М., 2008.